

Cavalier King Charles Spaniel

MRI beoordeling

Stamboom naam: **Cavilera's Dream Guy**

Registratie nummer: **NHSB 2951597**
Microchip nummer: **98100006369435**
MRI scan datum: **17-9-2018**
Leeftijd bij de scan: **5,14 jaar**

Geslacht: **Male**
Kleur: **Tricolour**
Datum: **26-7-2013**

Eigenaar: **D. Schuller, Scheerseveldweg 4, 7918 TZ, Nieuwlande**

Op het aanvraag formulier is aangegeven door de aanvrager van de MRI scan dat er geen klinische beelden opgetreden waren voordat de scan werd gemaakt.

Leeftijds categorie¹:

a

Beoordeling²:

CM Grade 2a / SM Grade 0a

Uitleg:

CM grade 0	Geen hernatie cerebellum	SM grade 0	Geen dilatatie van het centraal kanaal noch is er een syrinx zichtbaar
CM grade 1	Hernatie van het cerebellum met minimale blokkade van de CSF	SM grade 1	Dilatatie van het centraal kanaal: de diameter is maximaal 2 mm
CM grade 2	Hernatie of the cerebellum met complete blokkade van de CSF	SM grade 2	Dilatatie van het centraal kanaal van meer dan 2 mm of er is een aparte syrinx zichtbaar met een diameter van meer dan 2 mm

Getekend door


Dr. P.J.J. Mandigers
UKG - Faculteit Diergeneeskunde
Universiteit Utrecht
Yalelaan 108
3584 CG Utrecht - Nederland
Dr. P.J.J. Mandigers
DVM, PhD, Diplomate ECVN
Diplomate RNVA Internal Medicine
European Specialist Veterinary Neurology EBVS

Wat betreft de (microchip) artefacten de gradering is **1**. Graderingen boven 1 houden in dat de kwaliteit van de scan niet optimaal genoeg is om een goede definitieve beoordeling te geven. Dit resultaat kan dan een onderschatting zijn van de werkelijkheid. Een gradering van 2 betekent dat de scan niet te beoordelen was.

¹ c: 1 tot 3 jaar, b ouder dan 3 tot 5 jaar en a ouder dan 5 jaar

² De beoordeling is gelijk aan met het BVA/Kennelclub schema

Cavalier King Charles Spaniel
Extra information about the MRI scan

Pedigree name: **Cavilera's Dream Guy**

Registration number: **NHSB 2951597** Gender: **Male**
 Microchip number: **98100006369435** Colour: **Tricolour**
 Date of the MRI scan: **17-9-2018** Date of birth: **26-7-2013**
 Age at scanning: **5,14 years**

Owner: **D. Schuller, Scheerseveldweg 4, 7918 TZ, Nieuwlande**

Utrecht grading of the herniation is grade **3 and the shape of the cerebellum get grade **0****

Explanation in Dutch:

Chiari malformatie gradering	Vorm
0 = graad 0	0 = niet afwijkend
1 = graad 1 gelijk UK systeem	1 = het cerebellum presenteert zich als een klaverblad
2 = graad 2 gelijk UK systeem echter	2 = het cerebellum is afgeplat aan de voorzijde
3 = graad 2 maar er is duidelijk tongvorming caudaal	3 = het cerebellum is afgeplat aan de achterzijde
4 = graad 2 maar de tongvorming is extreem	4 = Er is sprake van subtentoriale herniatie
	5 = Er is een anders afwijkend vorm

Utrecht information concerning the spinal cord (het ruggenmerg):

The visibility of the central canal on the sagittal T2 weighted and transverse T1 weighted images gets grade **0**, whereas the sagittal T1 weighted images gets grade **0**. The shape of the dilatation or syrinx gets grade **0**. We could see the central canal according to grade **0**. The maximum internal diameter of the dilatation measures **0** mm. The former, currently no longer used older classification grade is:

A The Belgium classification is **Categorie 1**

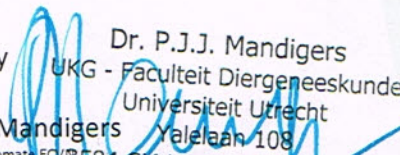
Explanation in Dutch:

Zichtbaarheid sagittaal T2 & transversaal T1	Zichtbaarheid sagittaal T1	Vorm van het centraal kanaal of de syrinx	Dit is zichtbaar van en tot	Diameter in millimeters
0 = niet zichtbaar	0 = niet zichtbaar op T1	0 = geen of circulair	0 = niet zichtbaar	
1 = zichtbaar sagittaal T2	1 = ook op T1 sagittaal	1 = presyrinx	1 = sagittaal T1 van tot	
2 = zicht S-T2 en TV T1		2 = CK open naar boven	2 = sagittaal T2 van tot	
3 = zicht 1-2 mm TV T1		3 = CK asymmetrisch naar opzij		
4 = zicht 2-3 mm TV T1		4 = aparte syrinx		
5 = zicht 3-4 mm TV T1				
6 = zicht > 4 mm TV T1				

Additional information on the ventricular system get grade **0**. The middle ear on the left side showed **0** and the middle ear on the right side **2**. Concerning (microchip) artefacts the grading is **1**. Any grading above 1 means that the quality of the scan is of such a quality that the final result could not be estimated and that the current grading could be an underestimate of the real situation. A grading of 2 means that the scan could not be evaluated.

Explanation in Dutch:

Ventriculaire systeem	Artefacten?	Middenoor
0 = geen afwijkingen	0 = geen	0 = niets zichtbaar
1 = alleen verwijding van de vierde ventrikel	1 = niet erg	1 = weinig materiaal zichtbaar
2 = mild verwijding van de ventrikels	2 = onbeoordeelbaar	2 = veel materiaal zichtbaar
3 = ernstig verwijding van de ventrikels		3 = gehele opvulling van het middenoor

Signed by  **Dr. P.J.J. Mandigers**
 UKG - Faculteit Diergeneeskunde
 Universiteit Utrecht
 Yalelaan 108
Dr. Paul Mandigers 3584 CM Utrecht - Nederland
 DVM, PhD, Diplomate ECVI
 Diplomate RNVA Internal Medicine
 European Specialist Veterinary Neurology EBVS