

Cavalier King Charles Spaniel
MRI beoordeling

Stamboom naam: Trusties Yah Yvi

Registratie nummer: NHSB 3097873
Microchip nummer: 528140000698791
MRI scan datum: 18-11-2020
Leeftijd bij de scan: 3,12 jaar

Geslacht: Female
Kleur: Black and Tan
Datum: 4-10-2017

Op het aanvraag formulier is aangegeven door de aanvrager van de MRI scan dat er geen klinische beelden opgetreden waren voordat de scan werd gemaakt.

Leeftijds categorie¹:

b

Beoordeling²:

CM Grade 2b / SM Grade 1b

Uitleg:

CM grade 0	Geen herniati cerebellum	SM grade 0	Geen dilatatie van het centraal kanaal noch is er een syrinx zichtbaar
CM grade 1	Herniati van het cerebellum met minimale blokkade van de CSF	SM grade 1	Dilatatie van het centraal kanaal: de diameter is maximaal 2 mm
CM grade 2	Herniati of the cerebellum met complete blokkade van de CSF	SM grade 2	Dilatatie van het centraal kanaal van meer dan 2 mm of er is een aparte syrinx zichtbaar met een diameter van meer dan 2 mm

Namens het Nederlands Diergeneeskunde MRI beoordelingspanel getekend door

Dr. Paul Mandigers

DVM, PhD, Diplomate ECVN
Diplomate RNVA Internal Medicine
European Specialist Veterinary Neurology EBVS



Wat betreft de (microchip) artefacten de gradering is 0. Graderingen boven 1 houden in dat de kwaliteit van de scan niet optimaal genoeg is om een goede definitieve beoordeling te geven. Dit resultaat kan dan een onderschatting zijn van de werkelijkheid. Een gradering van 2 betekent dat de scan niet te beoordelen was.

¹ c: 1 tot 3 jaar, b ouder dan 3 tot 5 jaar en a ouder dan 5 jaar

² De beoordeling is gelijk aan met het BVA/Kennelclub schema

Cavalier King Charles Spaniel
Extra information about the MRI scan

Pedigree name: **Trusties Yah Yvi**

Registration number: **NHSB 3097873**
Microchip number: **528140000698791**
Date of the MRI scan: **18-11-2020**
Age at scanning: **3,12 years**

Gender: **Female**
Colour: **Black and Tan**
Date of birth: **4-10-2017**

Utrecht grading of the herniation is grade 2 and the shape of the cerebellum get grade 0

Explanation in Dutch:

Chiari malformatie gradering	Vorm
0 = graad 0	0 = niet afwijkend
1 = graad 1 gelijk UK systeem	1 = het cerebellum presenteert zich als een klaverblad
2 = graad 2 gelijk UK systeem echter	2 = het cerebellum is afgeplat aan de voorzijde
3 = graad 2 maar er is duidelijk tongvorming caudaal	3 = het cerebellum is afgeplat aan de achterzijde
4 = graad 2 maar de tongvorming is extreem	4 = Er is sprake van subtentoriale herniatie
	5 = Er is een anders afwijkend vorm

Utrecht information concerning the spinal cord (het ruggenmerg):

The visibility of the central canal on the sagittal T2 weighted and transverse T1 weighted images gets grade 3, whereas the sagittal T1 weighted images gets grade 0. The shape of the dilatation or syrinx gets grade 0. We could see the central canal according to grade 0. The maximum internal diameter of the dilatation measures 1 mm. The former, currently no longer used older classification grade is:

A The Belgium classification is **Categorie 1**

Explanation in Dutch:

Zichtbaarheid sagittaal T2 & transversaal T1	Zichtbaarheid sagittaal T1	Vorm van het centraal kanaal of de syrinx	Dit is zichtbaar van en tot	Diameter in millimeters
0 = niet zichtbaar	0 = niet zichtbaar op T1	0 = geen of circulair	0 = niet zichtbaar	
1 = zichtbaar sagittaal T2	1 = ook op T1 sagittaal	1 = presyrinx	1 = sagittaal T1 van tot	
2 = zicht S-T2 en TV T1		2 = CK open naar boven	2 = sagittaal T2 van tot	
3 = zicht 1-2 mm TV T1		3 = CK asymmetrisch naar opzij		
4 = zicht 2-3 mm TV T1		4 = aparte syrinx		
5 = zicht 3-4 mm TV T1				
6 = zicht > 4 mm TV T1				

Additional information on the ventricular system get grade 0. The middle ear on the left side showed 0 and the middle ear on the right side 0. Concerning (microchip) artefacts the grading is 0. Any grading above 1 means that the quality of the scan is of such a quality that the final result could not be estimated and that the current grading could be an underestimate of the real situation. A grading of 2 means that the scan could not be evaluated.

Explanation in Dutch:


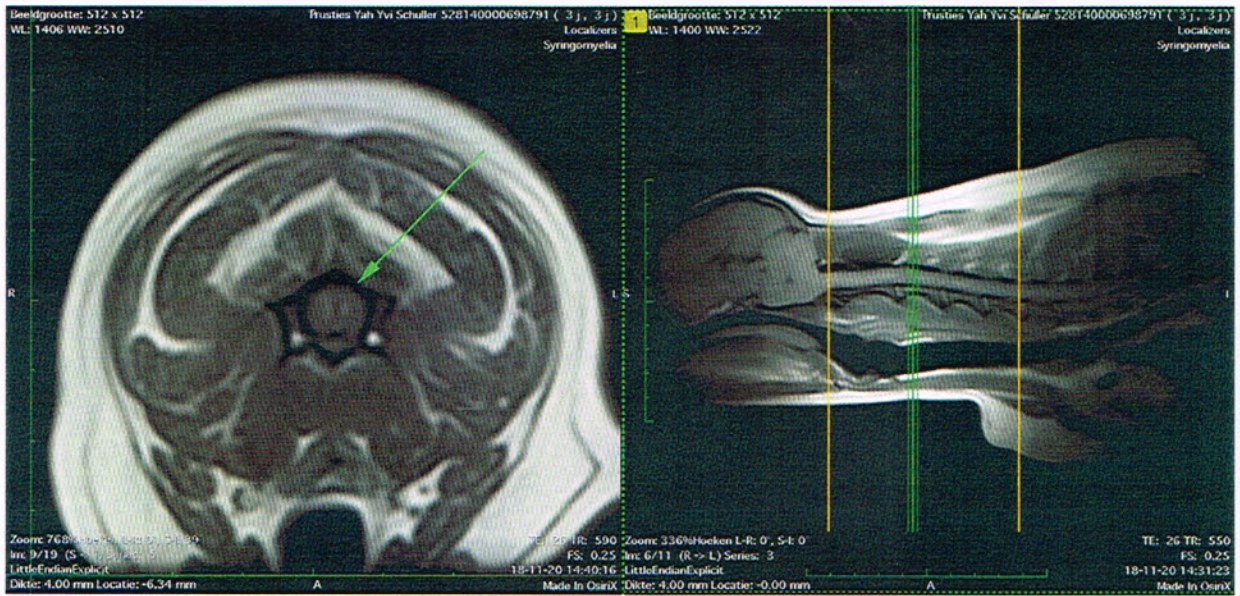
Ventriculaire systeem	Artefacten?	Middenoor
0 = geen afwijkingen	0 = geen	0 = niets zichtbaar
1 = alleen verwijding van de vierde ventrikel	1 = niet erg	1 = weinig materiaal zichtbaar
2 = mild verwijding van de ventrikels	2 = onbeoordeelbaar	2 = veel materiaal zichtbaar
3 = ernstig verwijding van de ventrikels		3 = gehele opvulling van het middenoor

Signed by

Dr. Paul Mandigers

DVM, PhD, Diplomate ECVN
Diplomate RNVA Internal Medicine
European Specialist Veterinary Neurology EBVS





For any questions or other queries you are kindly asked to use this reference number: MNOV2020-22.
The MRI scan has been produced by mr / dr / clinic Erik Noorman .